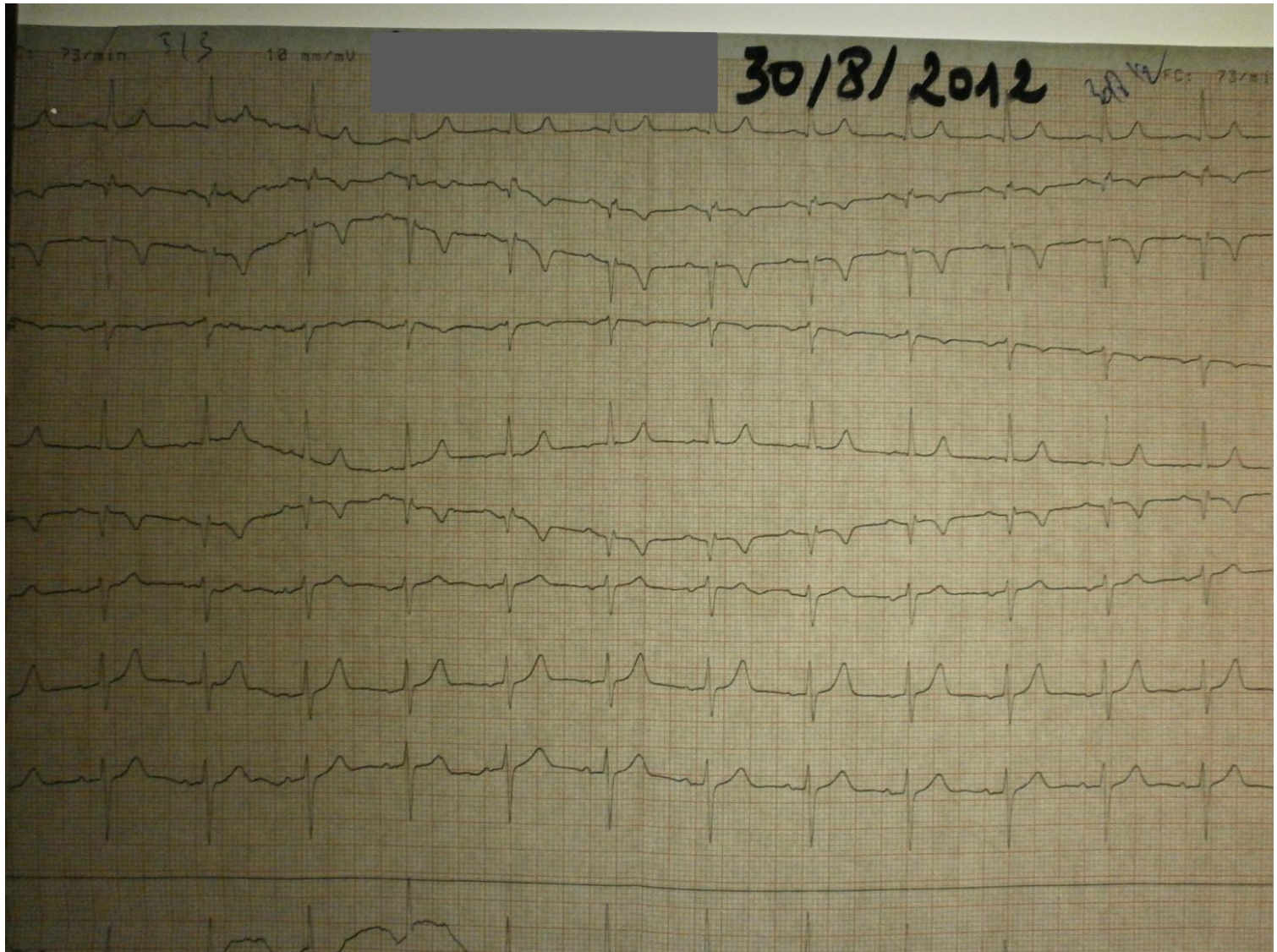


Mr Sahbi M...68 ans, CORONARIEN .PONTAGE EFFECTUEE LE 27/12/12
--> COMPLICATION

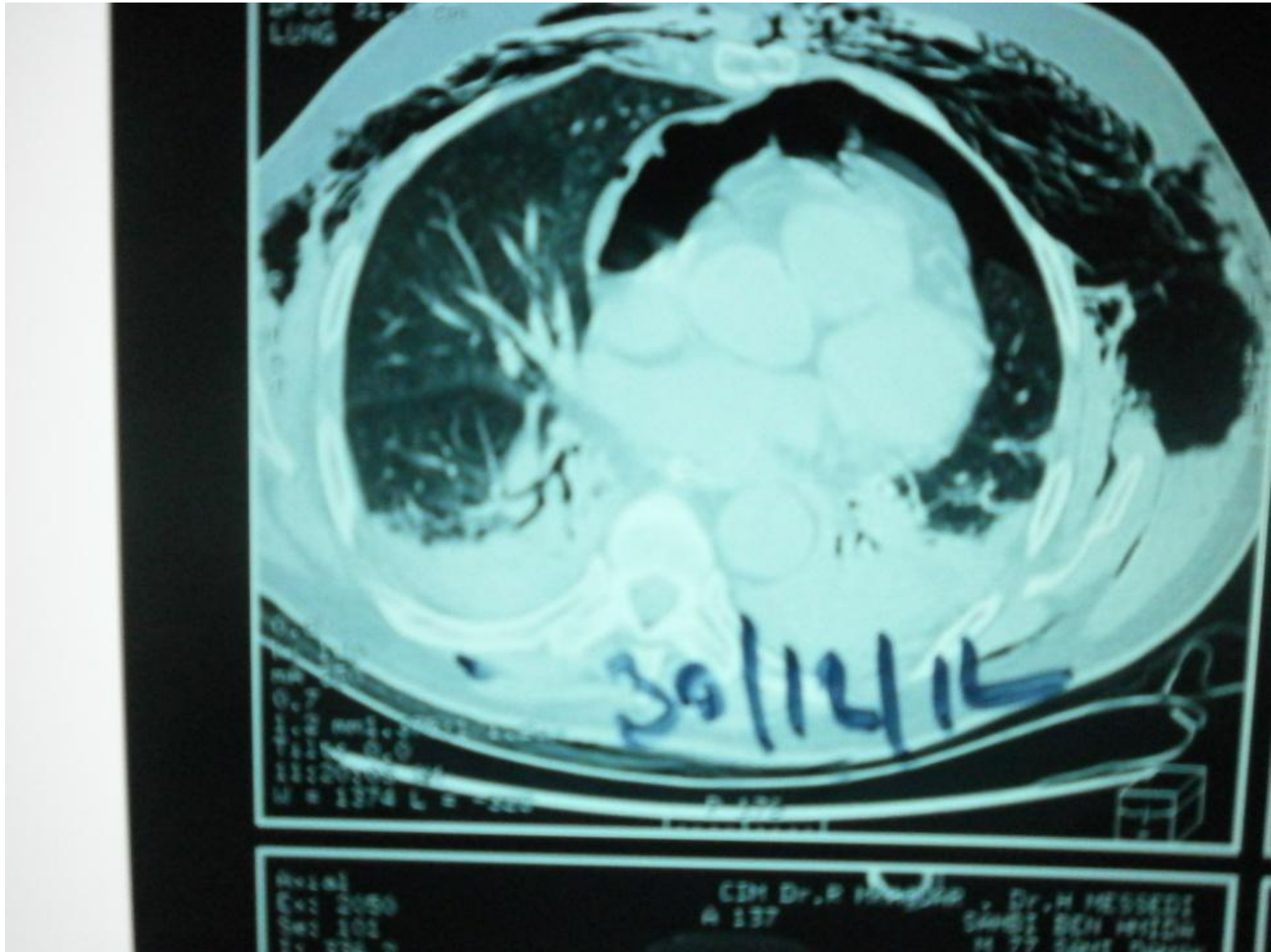


Droite
Couché

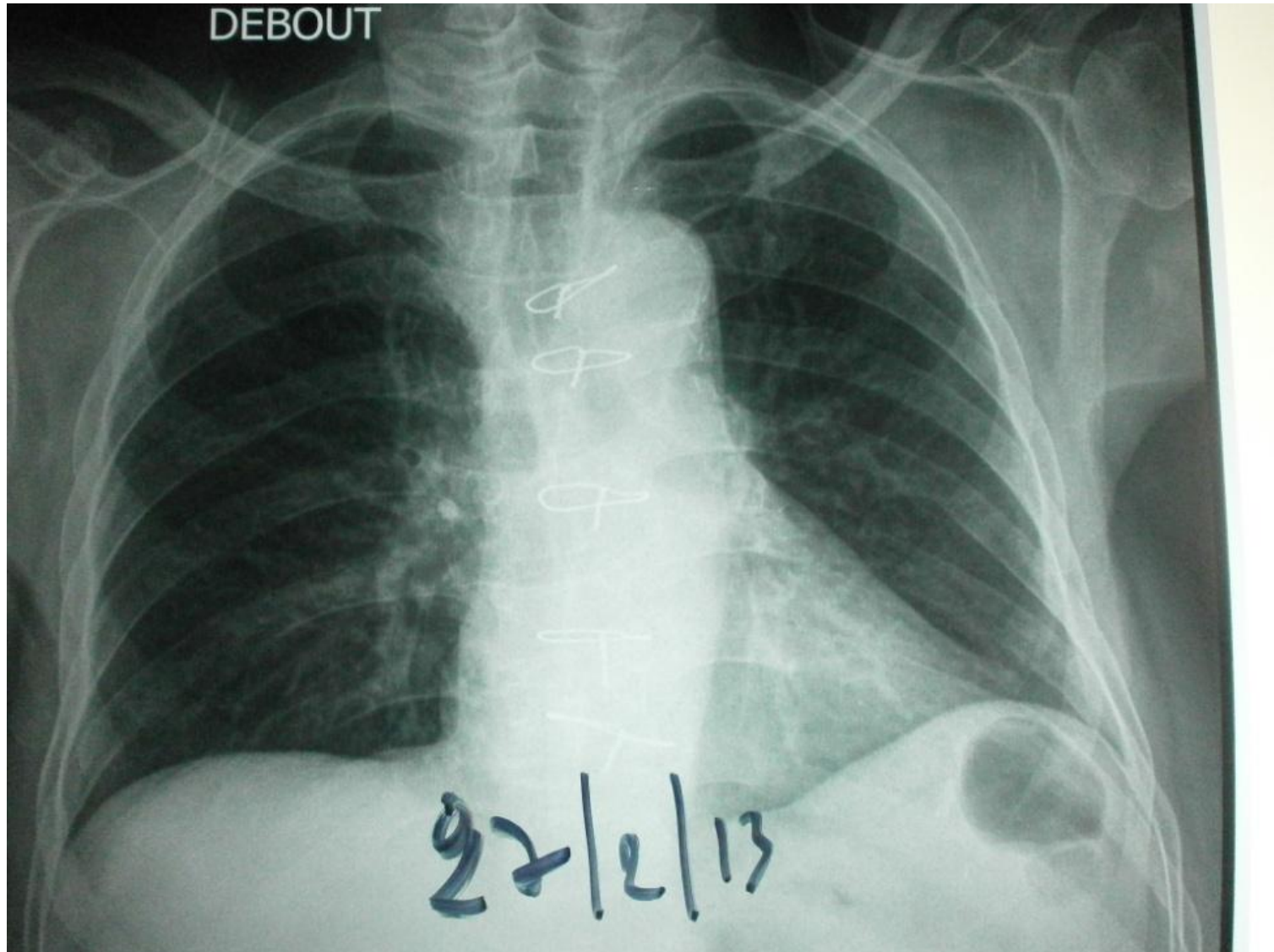
28/12/2012



Pneumopericarde+Pneumothorax gauche:



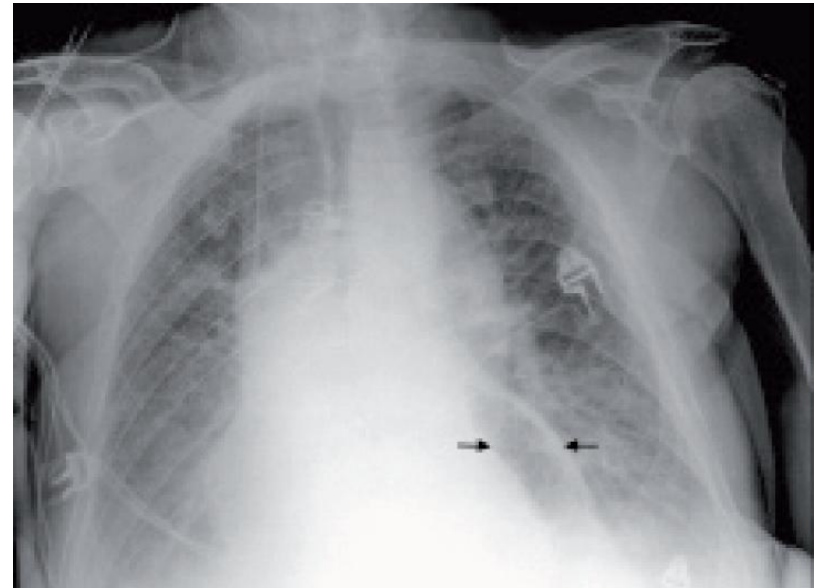
Evolution favorable



Pneumopéricarde :

Présence d'un épanchement gazeux dans la cavité péricardique

- L'origine est le plus souvent traumatique, iatrogène ou infectieuse.
- Les causes traumatiques sont principalement dues à des traumatismes thoraco-abdominaux ouverts ou fermés particulièrement en cas de fracture sternale.
- Les causes iatrogènes regroupent les corps étrangers, les manoeuvres thérapeutiques (principalement la ventilation assistée) et diagnostiques
- L'incidence post-opératoire, toutes causes confondues, peut atteindre 2,5 % **(1)**.



Triple pontage aorto-coronaire, avec utilisation des deux artères mammaires internes, compliqué d'une déhiscence de la partie inférieure du sternum.(2)

(1) Totaro P. *J Cardiovasc Surg*, 2001, 42, 601-603

(2) Defresne A. *Rev Med Liège* 2009; 64 : 2 : 66-67